SCHENKELHALSFRAKTUREN IM KINDESALTER

Volker Lenner

1972

Digitized by the Internet Archive
in 2026

https://archive.org/details/IA41554401_0058

Aus der Chirurgischen Universitätsklinik der
Johannes Gutenberg-Universität Mainz
(Direktor: Professor Dr.med. F. Kümmerle)

SCHENKELHALSFRAKTUREN IM KINDESALTER

Inaugural-Dissertation
zur Erlangung der Doktorwürde der
Hohen Medizinischen Fakultät
der Johannes Gutenberg-Universität Mainz

vorgelegt von

Volker Lenner
aus Mainz

Mainz 1971

UNIV. LEIDEN BIBL.

Dekan: Professor Dr.med. Dr.med.dent. W. Ketterl
Referent: Professor Dr.med. S. Hofmann
Korreferent: Professor Dr.med. F. Kümmerle

Tag der mündlichen Prüfung: 11.2.1972

gesamtherstellung
ditters burodienst
mainz

I N H A L T S V E R Z E I C H N I S

Seite

I. EINLEITUNG 1

II. LITERATURÜBERSICHT 2-12

1. Unfallmechanismus 2
2. Geschlechtsverteilung 2
3. Klinische Diagnose 2
4. Röntgenologische Diagnose 3
5. Frakturlokalisation 3
6. Komplikationen 4
   6.1. Aseptische Knochennekrose 4
   6.2. Coxa vara 7
   6.3. Pseudarthrose 8
7. Therapie 9

III. EIGENE UNTERSUCHUNGEN 13-14

IV. DISKUSSION 15-21

V. FÄLLE UND ABBILDUNGEN 22-46

VI. TABELLEN 47-50

VII. ZUSAMMENFASSUNG 51-52

VIII. LITERATURVERZEICHNIS . . . . . I-IV

I. EINLEITUNG

Um die Jahrhundertwende galten Schenkelhalsfrakturen im Kindesalter als ausgesprochen selten. Die ersten Mitteilungen stammen von WHITMAN (43) aus dem Jahre 1891. In der deutschen Literatur war es HOFFA (18), der sich ausführlich mit dieser Fraktur beschäftigte. Auch in der Folgezeit können Autoren, die über ein größeres Krankengut aus längeren Zeiträumen verfügen, wie COLONNA (9), ZUR VERTH (45), NIELSEN (28), WILSON (44), CARRELL et al. (6), ALLENDE et al. (1), INGRAM et al. (20), nur über Fallzahlen von 10-24 berichten, so daß BLOUNT (3) mit Recht sagen kann, daß niemand größere Erfahrung mit dieser Verletzung habe, und McDOUGALL (26), daß nur wenige Ärzte Gelegenheit hätten, im Laufe ihres Lebens mehr als ein bis zwei Fälle zu behandeln. Dennoch unterliegt es keinem Zweifel, daß mit fortschreitender Technisierung und Mechanisierung des täglichen Lebens auch das Kind viel größeren Gefahren ausgesetzt ist, was sich auch in den steigenden Zahlen kindlicher Schenkelhalsfrakturen in der Literatur der letzten Jahre niederschlägt (Tab. I). So errechnete TUCKER (41) 1949 das Verhältnis Schenkelhalsfraktur des Erwachsenen zu dem des Kindes noch mit 300:1, während RATLIFF (31) im Jahre 196. 130:1 angab.

II. L I T E R A T U R Ü B E R S I C H T

1. Unfallmechanismus

Für die Entstehung einer kindlichen Schenkelhalsfraktur ist immer eine große Gewalteinwirkung erforderlich, da im Gegensatz zum Erwachsenenalter der kindliche Knochen durch eine größere Elastizität ausgezeichnet ist. Als schwere Unfallmechanismen sind zu werten: Stürze aus großer Höhe oder Beteiligung an einem Verkehrsunfall. In einer Zusammenstellung von 71 Patienten beschreibt RATLIFF (31) 54mal ein schweres Trauma, McDOUGALL (26) bei 24 Fällen 18mal. Bei INGRAM et al. (20) stehen 17 schweren 3 leichtere Traumen gegenüber, während ALLENDE et al. (1) ausschließlich schwere Unfallmechanismen sahen. Nur in Ausnahmefällen, wenn der Schenkelhals bereits vorgeschädigt ist, wie bei der Rachitis oder einer gelähmten Extremität, bewirken auch geringere Traumen eine Schenkelhalsfraktur.

2. Geschlechtsverteilung

Wie zu erwarten, erleiden Jungen häufiger als Mädchen diese Verletzung. So finden sich in McDOUGALLs Krankengut (26) 17 Knaben und nur 7 Mädchen, in dem von WILSON (44) unter 10 Patienten 7 Knaben. Brüche des Schenkelhalses sieht man bei Kindern in jedem Alter. RATLIFF (31) berichtet über eine deutliche Häufung zwischen dem 11. und 12. Lebensjahr, McDOUGALL (26) zwischen dem 8. und 13.

3. Klinische Diagnose

Die klinische Diagnose dieser kindlichen Fraktur bereitet im allgemeinen keine besondere Schwierigkeit. Außenrotation,

Verkürzung, Aufhebung der Beweglichkeit im Hüftgelenk und Belastungsunfähigkeit sind nach CHIGOT (7) als typische klinische Zeichen zu werten. Dennoch, und darauf weisen besonders L. BÖHLER (5) und EHALT (13) hin, kann die Symptomatik bei nicht dislozierten Brüchen oft nur sehr gering sein. Deshalb sahen INGRAM et al. (20) und EHALT (13) Schenkelhalsfrakturen, die erst erhebliche Zeit nach dem Unfallereignis in ihre Behandlung kamen.

4. Röntgenologische Diagnose

Röntgenologisch überwiegt der dislozierte Bruch, wenngleich Fissuren und nicht dislozierte Brüche häufiger vorkommen, als allgemein angenommen wird (31). Ist es zu einer Dislokation gekommen, so stehen nach L. BÖHLER (5) die Fragmente meist in Adduktionsstellung mit Antekurvation.

Ein besonderes Problem stellt die Diagnose eines geburtstraumatischen Schenkelhalsbruches dar, da sich zu diesem Zeitpunkt noch kein epiphysärer Knochenkern röntgenologisch darstellt und die Fraktur fälschlicherweise als eine Hüftluxation angesehen werden kann. Die exzessive Kallusbildung etwa 10 Tage nach der Geburt weist aber fast immer den richtigen Weg (16).

5. Frakturlokalisation

RATLIFF (31) teilt die Schenkelhalsfrakturen in 4 Gruppen ein: Die 1. Gruppe oder die transepiphyseale Fraktur betriff die Gegend der Kopfepiphyse. Sie darf nicht mit einer Epiphysiolysis capitis femoris verwechselt werden, sondern sie stellt ein akutes traumatisches Ereignis an einer gesunden Epiphyse dar. Die 2. Gruppe oder die transzervikale Fraktur

betrifft den mittleren Anteil des Schenkelhalses. Die 3. Gruppe oder die zervikotrochantäre Fraktur verläuft an der Basis des Schenkelhalses, und die 4. Gruppe oder die pertrochantäre Fraktur ist zwischen der Basis und dem Trochanter minor lokalisiert.

Die meisten Autoren betonen übereinstimmend, daß die zervikotrochantäre Lokalisation beim Kind die häufigste ist (L. BÖHLER, 5; WATSON-JONES, 42; EHALT, 13; JUNGBLUTH, 21 u.a.), während im Erwachsenenalter vorwiegend Brüche im medialen Anteil gefunden werden und die rein lateralen Frakturen eine Seltenheit darstellen. Nur INGRAM et al. (20), McDOUGALL (26) und KITE (22) beobachteten die Frakturen vorwiegend im medialen Bereich.

6. Komplikationen

6.1. Aseptische Knochennekrose

Die aseptische Kopfnekrose ist die folgenschwerste aller Komplikationen. CARRELL et al. (6) fanden 33%, INGRAM et al. (20) 35% und RATLIFF (31) 42% Nekrosen. Nach NIGST (29) entsprechen diese Zahlen etwa denen bei Erwachsenen. DURBIN (10) und ZUR VERTH (45) betonen besonders die Tatsache, daß bei Kindern auch nicht dislozierte und laterale Frakturen nekrosegefährdet sind. Bei lateralen Frakturen im Erwachsenenalter hat RATLIFF diese Komplikation niemals gesehen. McDOUGALL (26) und RATLIFF (31) konnten zeigen, daß eine deutliche Bevorzugung der Kinder unter 11 Jahren besteht. So fand McDOUGALL unter 10 Jahren eine Nekrosehäufigkeit von 67%, über 10 Jahren eine solche von 53%. Wenngleich auch, wie oben erwähnt, jede Schenkelhalsfraktur von dieser ernsten Komplikation bedroht ist, so sah RATLIFF sie am häufigsten bei den transzervikalen. In seinem Krankengut stehen 6 Nekrosen bei den lateralen 23 bei den transzervikalen Brüchen gegenüber. Eine Abhängigkeit von der Therapieform konnte er - wie auch andere - nicht nachweisen.

Die Diagnose einer Nekrose wird, abgesehen von den subjektiven Beschwerden des Kindes, eindeutig durch die Röntgenaufnahme gestellt. Man erkennt sie nach WATSON-JONES (42) an einer relativen Verdichtung der Kopfstruktur. Nach seiner Ansicht ist die Verdichtung dadurch bedingt, daß es unter Ruhigstellung zu einer Atrophie und damit einer Abnahme der Kontrastdichte in den gesunden Knochenpartien kommt, die durch eine Demineralisation bedingt sein soll. Wegen der gestörten Durchblutungsverhältnisse machen die erkrankten Teile des Femurkopfes diese Entkalkung nicht mit und bleiben daher im Endeffekt schattendichter. Weitere Röntgenzeichen sind Ausdruck sekundärer Komplikationen, wie Kopfzusammenbruch und sekundäre Arthrose. Diese treten jedoch nicht nur als Folge der Nekrose auf, sondern sind wenigstens zum Teil Ausdruck einer direkten traumatischen Schädigung des Gelenkknorpels. Schließlich erwähnt RATLIFF (31), daß der vorzeitige Fugenschluß manchmal das erste Zeichen einer beginnenden Nekrose sein kann. Er unterscheidet 3 Formen der Nekrose:

I. das ganze proximale Fragment ist nekrotisch,
II. nur die Kopfepiphyse ist betroffen,
III. nur das Schenkelhalsstück zwischen Frakturspalt und Epiphysenscheibe verfällt der Nekrose.

Eine Erklärungsmöglichkeit für die Entstehung dieser 3 Formen sieht er in der Gefäßversorgung. Die schlechteste Prognose haben ihm zufolge die Typen I und III.

Bei der Entstehung einer Kopfnekrose spielen die anatomischen Verhältnisse der Gefäßversorgung eine dominierende Rolle. TUCKER (41), TRUETA et al. (39), CLAFFEY (8) und CHIGOT et al. (7) haben sich mit diesem Problem eingehend beschäftigt. Nach TRUETA et al. wird das proximale Femurende von drei Gefäßquellen versorgt: 1. von den lateralen epiphysären Gefäßen aus der A.circumflexa femoris medialis, 2. von den medialen epiphysären Gefäßen, die eine Fortsetzung der Arterie des Ligamentum teres darstellen und aus der A. obturatoria stammen und 3. von den inferioren und supe-

rioren metaphysären Gefäßen aus der A.circumflexa medialis. In allen Stadien der Entwicklung des Kindes kommt den im Periost verlaufenden lateralen epiphysären Gefäßen eine ausschlaggebende Rolle zu. Nach TRUETA (40) versorgen sie rund 2/3 des Kopfes und sind zwischen dem 4. und 8. Lebensjahr die einzige Blutquelle. Die Gefäße des Ligamentum teres sind bei Kindern und Jugendlichen durch die Epiphysenfuge von den übrigen Gefäßgebieten getrennt und nur beim Erwachsenen durch Anastomosen mit ihnen verbunden. Erst um das 8. Lebensjahr beginnen sie, das Gebiet um die Fovea zu versorgen und mit den lateralen Gefäßen zu anastomosieren. Somit ist also die Gefäßversorgung des kindlichen Hüftkopfes nicht besser, sondern eher schlechter als die beim Erwachsenen.

Die oben erwähnten 3 Nekrosetypen sind nun wie folgt zu erklären. Wird der Stamm der wichtigen lateralen epiphysären Gefäße durch die Frakturlinie zerstört, so kommt es zur schweren Nekrose vom Typ I. Bleibt die Blutzufuhr von seiten der lateralen Gefäße intakt und nur die superioren metaphysären Gefäße werden verletzt, so entsteht die Nekrose vom Typ III. Schließlich, wenn die lateralen epiphysären Gefäße kurz vor ihrem Eintritt in die Kopfepiphyse zerstört werden, entsteht die lokalisierte Form der Kopfnekrose vom Typ II.

Nach einer neueren Untersuchung von HIPP brauchen die Gefäße aber keineswegs zerstört zu sein, sondern können lediglich gedehnt oder abgedreht sein, so daß sie nach der Reposition der Fraktur durchaus wieder durchgängig werden können. Als weitere Möglichkeit der Entstehung einer Kopfnekrose führt J. BÖHLER (4) die traumatische Genese an. Es ist glaubhaft, daß durch die direkte Gewalteinwirkung Knochengewebe zerstört werden kann.

Therapeutisch wichtig ist es, den Zeitpunkt des Auftretens der ersten Zeichen einer Nekrose zu kennen. Übereinstimmend sind LANGE (24), ZUR VERTH (45), McDOUGALL (26), FLACH et al. (14) und AUFRANC et al. (2) der Meinung, daß dies auch noch

zwei Jahre nach dem Unfallereignis der Fall sein kann. FLACH et al. (15) erklären diese Tatsache damit, daß der Hüftkopf während der Entlastung durch die verbliebene Blutversorgung noch genügend ernährt wird, bei einsetzender Belastung aber nicht mehr.

6.2. Coxa vara

Die zweite wichtige Komplikation ist die Varusdeformität. Nahezu jeder dislozierte Schenkelhalsbruch eines Kindes hat nach L. BÖHLER (5) eine Varusabweichung. Sie muß durch Reposition beseitigt werden, weil sich sonst schwere Sekundärstörungen entwickeln können, die das Ergebnis in anatomischer und funktioneller Hinsicht beeinträchtigen. INGRAM et al. (20) sind der Ansicht, daß gerade in diesem Lebensalter eine besondere Tendenz zur Ausbildung einer Coxa vara besteht, wobei, wie BLOUNT (3) schreibt, besonders die intertrochantären Frakturen dazu neigen. Bemerkenswert ist die Tatsache, worauf besonders INGRAM et al. (20) und MATTNER (25) hinweisen, daß selbst bei einer röntgenologisch durchgebaut erscheinenden Fraktur noch eine gewisse Neigung zum Abbiegen des Halses besteht, und sie fordern daher lange Entlastung. Die Ursache für diese Fehlstellung, die sich niemals von alleine ausgleicht (3), sehen AUFRANC (2), EHALT (13), MATTNER (25) und RATLIFF (31) einerseits in einer nicht erreichten Reposition und andererseits in einem Abrutschen bei nicht genügender Fixation. ALLENDE et al. (1) bringen die Entwicklung dieser Deformität mit dem PAUWELS-Winkel in Zusammenhang. Bei einem Winkel von mehr als 50° sei die Fraktur unstabil und die Ausbildung einer Coxa vara sehr wahrscheinlich. Die Gefahren liegen nach RATLIFF (31) besonders in einer Pseudarthrose. Ferner können sich, wie LANGE (24) und McDOUGALL (26) berichten, Umbauzonen entfernt von der eigentlichen Frakturstelle entwickeln, die die Varusfehlstellung noch verstärken oder zur Spontanfraktur führen.

Die Coxa vara ist außerdem verantwortlich für die Entstehung einer Beinverkürzung, da sich das Epiphysenwachstum mehr zur Horizontalen verlagert. Wegen der genannten Komplikationsmöglichkeiten ist die exakte Reposition und Fixation zu fordern.

6.3. Pseudarthrose

Als 3. Komplikation ist die Pseudarthrose zu nennen. Während man bei anderen Knochenbrüchen im Kindesalter die Pseudarthrose außerordentlich selten sieht, soll der Schenkelhalsbruch durch die ungünstigen mechanischen Verhältnisse und die scherenden Kräfte, die auf die Bruchstelle wirken, ebenso wie der des Erwachsenenalters erhöht pseudarthrosegefährdet sein. Auf diese Tatsache hat besonders PUTTI (30) hingewiesen. Bemerkenswert ist, daß RATLIFF (31) bei 71 Fällen 7mal eine Pseudarthrose sah. Seine Feststellung, daß die Bruchheilung fast regelmäßig gestört ist, wenn eine Dislokation fortbesteht oder wiederkehrt, ist festzuhalten, ebenso wie die Beobachtungen von L. BÖHLER (5), daß die von ihm gesehenen Pseudarthrosen stets eine Varusdeformität aufwiesen. SZABÔ et al. (38) haben sich (bei den Schenkelhalsbrüchen Erwachsener) mit der heilungsverzögernden Wirkung der verschiedenen Abweichungen beschäftigt und gefunden, daß die Varusdeformität sowie ventrale und dorsale Bruchdiastasen besonders ungünstig sind. So bestätigt sich die Aussage McDOUGALLs (26), daß Pseudarthrosen meist Folge unzureichender Behandlung sind.

Schließlich erwähnen RETTIG (33) und MATTNER (25) als Spätkomplikation die sog. sekundäre Arthrosis deformans. Sie ist auf eine Änderung der Statik im Hüftgelenk zurückzuführen und verursacht entweder eine Kopfnekrose oder eine Varusfehlstellung.

7. Therapie

Bei der Behandlung steht ganz im Vordergrund die Vermeidung der Komplikationen aseptische Knochennekrose, Coxa vara und Pseudarthrose. Wie dieses Ziel zu erreichen ist, darüber gehen die Meinungen der verschiedenen Autoren auseinander. Während der konservativen Behandlung durch L. BÖHLER (5), EHALT (13) und RETTIG (33) eindeutig der Vorrang gegeben wird, empfehlen MATTNER (25), IMHÄUSER (19), INGRAM et al. (20) und RATLIFF (31) primär die Schenkelhalsnagelung. Einigkeit besteht darüber, daß eine möglichst frühzeitige genaue Reposition mit Wiederherstellung des Kollumschaftwinkels von großer Wichtigkeit sind. Bei der Reposition sind der Varus-Winkel und die Antekurvation besonders sorgfältig auszugleichen, da während des Wachstums nur mit einem ungenügenden Spontanausgleich zu rechnen ist.

Die Reposition und Fixation kann konservativ durch Draht- bzw. Heftpflasterextension, durch einen Becken-Bein-Fuß-Gips in Abduktion und Innenrotation oder auch durch Kombination beider Behandlungsarten erfolgen. Diese Methoden haben den Vorzug, daß in dem durch das Trauma bereits vorgeschädigten Gebiet keine weiteren Zerstörungen der Gefäßversorgung und der Wachstumsfuge angerichtet werden, wie das bei operativem Vorgehen der Fall sein kann, besonders bei Kindern unter 10 Jahren (26, 40). L. BÖHLER (5) verwendet grundsätzlich den Dauerzug über längere Zeit (Brüche ohne Dislokation 9-10 Wochen, mit Dislokation 14-16 Wochen), und zwar unabhängig von der Frakturlokalisation. RATLIFF (31) hingegen behandelt konservativ mit Beckengipsverband in Abduktion und Innenrotation nur Kinder mit nicht dislozierten Schenkelhalsfrakturen. In seiner Untersuchung konnte er bei 21 solcher Fälle 16 sehr gute, 3 befriedigende Resultate feststellen, während 2 operativ mit Spickdrähten behandelte Kinder schwere aseptische Kopfnekrosen entwickelten. INGRAM et al. (20) sehen konservatives Vorgehen nur bei zervikotrochantären und pertrochantären Frakturen indiziert. Andere Autoren, wie STREICHER (35) und ALLENDE (1),behandeln nur

Frakturen, deren PAUWELSscher Winkel kleiner als 50° ist, mit Beckengipsverband für mindestens 2 Monate, weil in diesen Fällen - so ihre Argumentation - die scherenden Kräfte nicht so groß sind, daß sie die Knochenheilung gefährden könnten.

Eine besondere Indikation für die konservative Therapie stellen Fälle mit Mehrfachverletzungen dar. McDOUGALL (26) berichtet über 4 Kinder, die sich bei Verkehrsunfällen außer der Schenkelhalsfraktur Schädel- und Beckenfrakturen, abdominelle Verletzungen und Hautablederungen über der verletzten Hüfte zugezogen hatten. Da diesen Kindern eine Operation nicht zugemutet werden konnte, erfolgte die Therapie mit Drahtextension.

Als wesentliches Argument für die operative Behandlung wird die Wichtigkeit eines sicheren Festhaltens des durch die Reposition wiederhergestellten Schaft-Halswinkels angesehen. Extension und Gipsverband garantieren bei dislozierten Frakturen nicht die unverrückbare Stellung der Fragmentenden (27). Als ein Haupteinwand gegen die operative Behandlung galt immer die Möglichkeit der Verletzung der Epiphysenfuge und daraus resultierenden Wachstumsstörungen (5, 16). Vergleichende histologische Untersuchungen der Spongiosa-Struktur von Schenkelhälsen Erwachsener und Jugendlicher haben gezeigt, daß beim Jugendlichen nicht nur durch die Dichte und Art des Netzwerkes, sondern vor allem durch das hier fehlende WARDsche Dreieck (keilförmiger Raum im lateralen Abschnitt des Schenkelhalses, der nur ganz wenig lockere Spongiosa enthält und dessen Basis von der medialen Kompakta des Halsanfangteiles gebildet wird) im Schenkelhals die Bedingungen dafür gegeben erscheinen, daß der Nagel bereits im Collum femoris den notwendigen Halt findet und nicht - wie beim Erwachsenen - bis in den Schenkelkopf vorgetrieben werden muß. Ferner konnte DÜBEN (12) durch experimentelle Arbeiten nachweisen, daß die schädigende Wirkung von glatten Nägeln oder Bohrdrähten, die die Fuge senkrecht kreuzen, sehr gering ist. Das Fugen-

gewebe, das dabei zerstört wird, kann zwar nicht ersetzt werden, es bildet sich statt dessen Bindegewebe oder Knochen. Die Wachstumskraft ist aber so groß, daß eine Bremswirkung nicht zustandekommt, vorausgesetzt, der geschädigte Bezirk macht nur einen kleinen Teil der Fugenfläche aus. MATTNER (25) und FLACH et al. (14) sehen sogar in der Durchbohrung der Fuge die Möglichkeit, die Durchblutungsverhältnisse durch Einsprossen von Bindegewebe und Gefäßen durch die knorpelige Epiphysenscheibe zu verbessern. Weil der geschädigte Bezirk möglichst klein gehalten werden muß und wegen der Gefahr der Zerstörung der Kopfspongiosa und der Distraktion der Fragmentenden wird von L. BÖHLER (5), CHIGOT et al. (7), INGRAM et al. (20) und McDOUGALL (26) der Drei-Lamellen-Nagel bei Kindern abgelehnt. Gegen Bohrdrähte und Knowles-Nägel haben sie keine Bedenken. Die Indikationsstellung für die operative Behandlung ist bei den verschiedenen Autoren unterschiedlich. RATLIFF (31) befürwortet dieses Vorgehen bei allen dislozierten Frakturen, denn die Nachuntersuchungen von 19 Kindern, die nach Reposition mit Beckengips behandelt worden waren, haben nur bei 2 ein befriedigendes Resultat erreicht, während bei weiteren 19 Kindern, die primär operativ mit Spickdrähten, Schraube oder Platte versorgt worden waren, immerhin 14 sowohl in anatomischer als auch funktioneller Hinsicht gute Ergebnisse zeigten. Innere Fixation lehnt er aber bei Kindern unter 10 Jahren ab, da dieser Eingriff technisch zu schwierig sei. Vielmehr befürwortet er in solchen Fällen eine subtrochantäre Osteotomie. L. BÖHLER (5) führt die operative Behandlung nur bei Jugendlichen über 14 Jahre durch, während STREICHER (35) und ALLENDE et al. (1) diesen Eingriff von einem PAUWELSschen Winkel über 50° abhängig machen.

Die Metallentfernung muß beim Kind und Jugendlichen nach MOSER (27), RATLIFF (31) und McDOUGALL (26) unbedingt 6 Monate post operationem vorgenommen werden, da ein Verbleiben in der Spongiosa die strukturelle Um- und Ausbildung stören würde

Gleichgültig, ob konservative oder operative Therapie, immer muß sich an die Ausheilung eine lange Periode der Entlastung anschließen, um die Ausbildung einer Kopfnekrose, Varusfehlstellung oder Pseudarthrose zu verhindern. Deshalb fordern L. BÖHLER (5), STREICHER (35), FLACH et al. (14), McDOUGALL (26) u.a. eine weitere Entlastung des Hüftgelenks für ein bis anderthalb Jahre, MATTNER (25) sogar für 2 Jahre. Ferner sind regelmäßige Röntgenkontrollen notwendig, um eine entstehende Kopfnekrose frühzeitig zu erkennen, denn die Nekrose kann noch nach anderthalb Jahren erstmalig auftreten (31, 25).

Wenn es, ähnlich wie bei der Perthes-Calvé-Leggschen Erkrankung, zum scholligen Zerfall des Schenkelkopfes gekommen ist, muß dieser sofort zur Vermeidung des vollkommenen Zusammenbruchs entlastet werden, mindestens für anderthalb Jahre (5). Da der nekrotische Kopf, wenn er nicht belastet wird, seine Form zu behalten scheint, kann durch Einsprossen neuer Gefäße der nekrotische Knochen ab- und neuer Knochen aufgebaut werden. Ist es zu einem partiellen Kopfeinbruch gekommen, sollte nach RATLIFF (31) eine Umstellungsosteotomie erwogen werden. Bei totalem Zusammenbruch des Kopfes mit starken Schmerzen im betreffenden Hüftgelenk raten L. BÖHLER (5), INGRAM et al.(20) und RATLIFF (31) zu einer Arthrodese in guter Stellung. Varusdeformität und Pseudarthrose behandeln RATLIFF, McDOUGALL (26) u.a. mit der subtrochantären Keilosteotomie. Die Ergebnisse mit dieser Operationsmethode waren ausnahmslos gut.

III. E I G E N E U N T E R S U C H U N G E N (Tab. IV)

Das Krankengut umfaßt 11 Fälle von kindlichen Schenkelhalsfrakturen, die in den Jahren 1958-1970 an der Chirurgischen Universitätsklinik in Mainz behandelt wurden. Nicht berücksichtigt wurden in dieser Zusammenstellung Kinder mit pathologischen Schenkelhalsfrakturen und Epiphyseolysis capitis femoris. Eine klinische und röntgenologische Nachuntersuchung konnte bei 7 Kindern durchgeführt werden, von den übrigen 4 hatten 3 den Wohnsitz gewechselt, und 1 Kind war 5 Tage nach dem Unfall seinen schweren Begleitverletzungen erlegen.

Unter den 11 Patienten befanden sich 3 Mädchen und 8 Knaben, das Alter reichte - von einer geburtstraumatischen Fraktur abgesehen - von 4-14 Jahren. Das bevorzugte Alter lag zwischen dem 12. und 14. Lebensjahr.

Wie aus Tab. II ersichtlich, wurden 6 Frakturen durch schwere (Verkehrsunfälle, Sturz aus großer Höhe) und 4 durch mäßig schwere Unfallmechanismen (Sportunfälle, Treppensturz, Sturz von einer Fuhrrolle) verursacht. Bei einem Kind (Fall 8) lag eine seltene geburtstraumatische Schenkelhalsfraktur vor.

6mal war der linke Schenkelhals betroffen und 5mal der rechte. Was die Lokalisation der Fraktur anbetrifft, so fanden sich 2 transepiphysäre (Fall 7 und 8), 4 transzervikale (Fall 1, 4, 5 und 9) 1 zervikotrochantäre (Fall 2) und 4 pertrochantäre Schenkelhalsfrakturen (Fall 3, 6, 10 und 11) (Tab. III).

Bei 3 Kindern waren die Fragmente nicht verschoben, bei den übrigen 8 lag eine mehr oder weniger deutliche Dislokation vor.

Entsprechend der Schwere des Unfallhergangs erlitten 3 Patienten (Fall 7, 10 und 11) schwerste Nebenverletzungen. Ein 4jähriges Kind war 5 Tage nach dem Verkehrsunfall an einem schweren Schädel-Hirn-Trauma verstorben (Fall 10), ein anderes (Fall 11) hat eine dauernde zerebrale Schädigung erlitten. Das therapeutische Vorgehen war unterschiedlich. Die 3 nicht dislozierten Frakturen dieser Zusammenstellung (Fall 2, 3 und 4) wurden primär konservativ mit Beckengips oder Drahtextension versorgt, wobei 2 der nachuntersuchten Kinder völlige Beschwerdefreiheit erlangt haben (Fall 2 und 4). Anders bei den dislozierten Frakturen. Hier wurden 4 Kinder (Fall 5, 6, 10 und 11) konservativ behandelt, während bei 3 primär eine Osteosynthese durchgeführt wurde. Von Komplikationen waren nur die dislozierten Frakturen betroffen. Eine Fraktur war in Coxa vara - Fehlstellung nach 10 Wochen Extension verheilt, und der normale Schenkelhals-Schaftwinkel mußte durch eine subtrochantäre Osteotomie wiederhergestellt werden (Fall 5). Bei einem zweiten Kind entwickelte sich nach einer pertrochantären Fraktur,die primär mit einem Beckengips für 11 Wochen versorgt worden war, eine Kopfnekrose, die eine Derotationsosteotomie erforderlich machte (Fall 6). Eine weitere Kopfnekrose fand sich bei einer transepiphysären Fraktur mit zentraler Luxation des Kopfes, die primär mit Osteosynthese therapiert worden war (Fall 7).

IV. DISKUSSION

Die Schenkelhalsfraktur ist ein typischer Bruch des Alters, der meist nur an krankhaft veränderten Knochen vorkommt und nur geringer Traumen zu seiner Entstehung bedarf. Ganz im Gegensatz dazu führen meist nur schwere Traumen zu einer Fraktur des kindlichen Schenkelhalses (31, 26, 20, 5, 35 u.a.). Die Schwere des Unfallmechanismus im Krankengut der Chirurgischen Universitätsklinik Mainz entspricht im wesentlichen der der Literatur (Tab. II). Über die Hälfte der Kinder waren an Verkehrsunfällen beteiligt oder haben sich diese Verletzung durch einen Sturz aus großer Höhe zugezogen. Relativ häufig sind,dem schweren Unfallereignis entsprechend, Mehrfachverletzungen anzutreffen. McDOUGALL (26) beschreibt 4 solcher Fälle. In der vorliegenden Zusammenstellung finden sich unter 11 Kindern immerhin 3 multitraumatisierte (Fall 7, 10, 11), bei denen der Schenkelhalsbruch lediglich einen Nebenbefund darstellte. Ein Kind verstarb 5 Tage nach dem Verkehrsunfall an den Folgen eines schweren Schädel-Hirn-Traumas, und ein weiteres leidet bis zum heutigen Tage an zerebralen Ausfällen.

Die Diagnose einer kindlichen Schenkelhalsfraktur bereitet in der Regel keine größeren Schwierigkeiten. Außenrotation, Verkürzung und Belastungsunfähigkeit der betroffenen unteren Extremität sind die Symptome, die von allen Autoren beschrieben werden. Dennoch können, wie McDOUGALL (26) berichtet, kleine Fissuren im Schenkelhalsbereich übersehen werden, da ein Kind oftmals die Schmerzen primär im Kniegelenk angibt. Er beschreibt aus der Literatur 3 solcher verkannten Fälle, die in späteren Jahren erhebliche Beschwerden im betreffenden Hüftgelenk aufwiesen. Im Mainzer Krankengut fand sich ein 14jähriger Junge, der sich beim Fußballspiel eine transzervikale Fraktur zugezogen hatte und erst nach 2 Wochen mit Kniegelenksbeschwerden in ärztliche Behandlung kam (Fall 5).

Was die Lokalisation des Bruches angeht, so fanden L. BÖHLER (5), EHALT (13), WILSON (44), RETTIG (33) und McDOUGALL (26) diesen am häufigsten im lateralen Anteil des Schenkelhalses, während in neuerer Zeit INGRAM et al. (20) und RATLIFF (31) ein deutliches Überwiegen der medialen Bruchformen sahen. In dieser Zusammenstellung stehen 6 medialen Bruchformen 5 laterale Frakturen gegenüber. Der von JUNGBLUTH et al. (21) und RATLIFF (31) als besonders selten beschriebene pertrochantäre Bruch wurde immerhin 4mal beobachtet (Fall 3, 6, 10, 11). Eine geburtstraumatische Fraktur war transepiphysär. Unabhängig von der Lokalisation, also gleichgültig, ob transepiphysärer, transzervikaler, zervikotrochantärer Frakturverlauf, immer besteht die Gefahr der schwerwiegenden Komplikationen. Neben der Pseudarthrose und Coxa vara spielt vor allem aber die Kopfnekrose eine gefürchtete Rolle. Im eigenen Krankengut konnten bei einer entsprechend der Literatur zu erwartenden Rate von 40% nur 2 Fälle beobachtet werden. Bei einem Kind (Fall 6) war der Kopfnekrose eine pertrochantäre Fraktur vorausgegangen, was im Gegensatz zu der Feststellung von INGRAM et al. (20) steht. die diese Komplikation bei pertrochantärem Frakturverlauf niemals gesehen haben.

Der Grund für die erschreckend hohe Zahl an Kopfnekrosen im Kindesalter ist nach TUCKER (41), TRUETA (40) und CLAFFEY (8) in den hier vorliegenden labilen Durchblutungsverhältnissen zu sehen. Die im Erwachsenenalter bestehenden Verbindungen zwischen den drei versorgenden Gefäßquellen entwickeln sich erst langsam nach dem 8. Lebensjahr. Je jünger das Kind, desto größer also die Gefahr der Kopfnekrose. Ein zweiter wesentlicher Faktor ist nach GREEN (16) in der manchmal doch sehr schweren Traumatisation des Hüftgelenkes zu sehen, denn nach leichteren Unfällen hat er nie eine derartige Komplikation beobachten können.

Während schlechte Knochenheilung beim alten Menschen nicht verwundert, darf man die Erwartungen bei dieser Frakturlokalisation im Kindesalter nicht zu hoch einschätzen (5). So stellen RATLIFF (31), McDOUGALL (26), INGRAM et al. (20)

fest, daß die Schenkelhalspseudarthrose auch bei kindlichen und jugendlichen Fällen in einem hohen Prozentsatz auftritt. RATLIFF (31) fand in seinem 71 Fälle umfassenden Krankengut 17mal eine verzögerte Heilung und 7mal eine Pseudarthrose. Bei 17 Patienten bestand neben der verzögerten Heilung eine Coxa vara. Die Pseudarthrose entwickelte sich aus verschiedenen Gründen: alle Patienten hatten dislozierte Frakturen. 4 Kinder wurden nach Reposition mit Beckengips behandelt, bei einem konnte kein genaues Repositionsergebnis erzielt werden, und bei weiteren 2 Kindern war eine Nagelung aus technischen Gründen nicht durchführbar gewesen. Bemerkenswert ist die Tatsache, daß SULLIVAN (36) und KITE et al. (22) keine Pseudoarthrosen gesehen haben. Bei allen dislozierten Frakturen haben sich diese Autoren nämlich der Osteosynthese bedient. Auch RATLIFF (31) und McDOUGALL (26) sind der Ansicht, daß die entscheidende Ursache für die Entstehung einer solchen Komplikation in einer ungenügenden Reposition und Ruhigstellung der Fraktur zu sehen ist. Pseudarthrosen entstehen nach ihrer Meinung niemals nach primärer Osteosynthese oder primärer sutrochantärer Osteotomie. Abweichend von den meisten anderen Autoren ist in der vorliegenden Untersuchung, abgesehen von einer verzögerten Knochenheilung (Fall 4), keine Pseudarthrose aufgetreten, obwohl die Therapie bei 8 von 11 Kindern konservativ gewesen war. Hervorgehoben werden muß aber, daß von diesen 8 Kindern eines 5 Tage nach dem Verkehrsunfall verstorben ist (Fall 10) und daher eine endgültige Beurteilung nicht möglich war, und daß es sich bei einem zweiten Kind um eine geburtstraumatische Schenkelhalsfraktur gehandelt hat (Fall 8). Nur bei 3 Kindern lag eine Dislokation der Fragmentenden vor. Die Behandlung erfolgte in dem einen Fall mit Extension und Beckengips für 10 Wochen (Fall 11), im anderen Fall mit Beckengips für 11 Wochen (Fall 6). Bei dem 3. Patienten wurde für 10 Wochen eine Drahtextension angelegt (Fall 5). Die übrigen 3 Patienten wiesen keine Dislokation auf. Aufgrund der Tatsache, daß nur 3 Kinder eine dislozierte Schenkelhalsfraktur hatten,

läßt sich sicherlich kein Widerspruch zu der Aussage von RATLIFF, daß besonders diese Frakturart pseudoarthrosengefährdet ist, herleiten. Zu diskutieren wäre nur, ob nicht in solchen Fällen die Beckengipsbehandlung mit der Extension kombiniert werden sollte.

Die Coxa vara ist nach McDOUGALL (26) eine der häufigsten Komplikationen der kindlichen Schenkelhalsfraktur, da,worauf besonders L. BÖHLER (5) hingewiesen hat, diese Frakturen fast ausschließlich Adduktionsbrüche sind. In unserem Krankengut fand sich nur ein Fall, der mit einer Varusdeformität ausgeheilt ist. McDOUGALL (26) und IMHÄUSER (19) sehen die Ursache für diese Komplikation einmal in der nicht erreichten Reposition, zum anderen in einem plötzlichen Abrutschen einer im Gipsverband ruhiggestellten Fraktur. In unserem Fall, bei dem es sich um eine dislozierte, transzervikale Adduktionsfraktur gehandelt hat, konnte das anfänglich gute Repositionsergebnis mit einer Extension für 10 Wochen nicht gehalten werden, die Ausheilung erfolgte in Coxa vara - Stellung. Deshalb wurde bei diesem Kind eine subtrochantäre Keilosteotomie durchgeführt (Fall 5). Nach ALLENDE et al. (1) ist der PAUWELS-Winkel von ausschlaggebender Bedeutung (Winkel zwischen Frakturlinie und Horizontale). Ist der Winkel größer als 50°, so ist die Fraktur unstabil,und eine Coxa vara sei nicht zu vermeiden. Interessant in diesem Zusammenhang ist die Mitteilung von INGRAM et al. (20), daß sie nach innerer Fixation niemals eine Coxa vara beobachten konnten (13 Fälle). Die Gefahren dieser Komplikation bestehen nach L. BÖHLER (5), STREICHER (35), GREEN (16), RATLIFF (31), McDOUGALL (26) u.a. in einer Verzögerung der Knochenheilung, in der Ausbildung einer Pseudarthrose, in der Verkürzung des Beines und der Gefahr einer Früharthrose.

Während zur Erreichung der absoluten Ruhigstellung einer kindlichen Schenkelhalsfraktur EHALT (13), L. BÖHLER (5) und RETTIG (33) der konservativen Therapie mit Gipsverband, Extension

oder der Kombination beider Verfahren eindeutig den Vorzug geben, wird von MATTNER (25), IMHÄUSER (19), INGRAM et al. (20), RATLIFF (31) u.a. mindestens bei den dislozierten Frakturen die primäre Schenkelhalsnagelung empfohlen, da nach ihrer Meinung nur auf diesem Wege eine sichere Fixation zu erreichen ist. So berichtet RATLIFF (31) über 19 dislozierte Frakturen, die primär konservativ mit Reposition und Ruhigstellung im Gipsverband behandelt wurden, von denen aber nur 2 Fälle ein befriedigendes Resultat erreichten. In Übereinstimmung mit RATLIFF u.a. wurden an der Mainzer Chirurgischen Universitätsklinik alle nicht dislozierten Brüche konservativ mit Gipsverband und/oder Drahtextension behandelt. 2 Kinder (Fall 2 und 4) wiesen bei der Nachuntersuchung ein gutes Resultat auf, das 3. (Fall 3) konnte nicht nachuntersucht werden.

Ein gewisser Unterschied zu RATLIFF ergibt sich aus der Tatsache, daß auch alle nicht dislozierten transepiphysären Brüche operativ mit Spickdrähten, ähnlich wie die Epiphyseolysis capitis femoris, versorgt wurden. Bei den dislozierten Frakturen war das therapeutische Vorgehen unterschiedlich. Von 8 solchen Brüchen wurden 5 konservativ behandelt, wobei nur 2 Kinder (Fall 8 und 11) Beschwerdefreiheit erreichten, während 2 sich einer Nachoperation unterziehen mußten, da sich bei dem einen Fall (Fall 5) eine Coxa vara. beim anderen (Fall 6) eine Kopfnekrose ausgebildet hatten. Die geburtstraumatische Fraktur wurde konservativ mit Spreizwicklung behandelt. McDOUGALL (26) beschreibt 4 Fälle von multitraumatisierten Kindern, bei denen die Schwere der Begleitverletzungen konservatives Vorgehen erforderte, obwohl starke Dislokationen der Fragmentenden vorlagen, und somit operatives Vorgehen angezeigt gewesen wäre. Auch in der vorliegenden Untersuchung fanden sich 2 Kinder, bei denen die Schenkelhalsfraktur nur einen Nebenbefund darstellte (Fall 10, 11). Hier war nur konservative Behandlung mit Extension und Beckengips möglich. Bei den 3 operativ versorgten Kindern

mit dislozierten Brüchen entwickelte sich bei einem eine Komplikation in Form einer Kopfnekrose (Fall 9). Dieses Kind hatte sich bei einem Verkehrsunfall neben der Schenkelhalsfraktur noch zusätzlich eine Pfannenfraktur zugezogen.

Über die Therapie der Komplikationen Coxa vara, Pseudarthrose und aseptische Kopfnekrose besteht bei den verschiedenen Autoren Einigkeit. Werden röntgenologisch Veränderungen in der Kalkdichte des Schenkelkopfes festgestellt, so fordern L. BÖHLER (5), INGRAM et al. (20), RATLIFF (31) u.a. die sofortige Entlastung bis zur vollständigen Revaskularisation. Bei partiellem Kopfeinbruch kommt die Umstellungosteotomie in Frage. Erst nach vollständigem Kopfeinbruch und erheblichen Beschwerden sollte nach L. BÖHLER (5) eine Arthrodese durchgeführt werden. Dies war auch das therapeutische Vorgehen bei den 2 eigenen aseptischen Kopfnekrosen. In beiden Fällen wurde aber die Entlastung mit der Thomasschiene dank der Unvernunft der Eltern der Kinder nicht konsequent durchgeführt, so daß bei dem einen Kind (Fall 6) eine Umstellungsosteotomie notwendig wurde. Heute, 3 Jahre nach dieser Operation, hat das Mädchen subjektiv keine Beschwerden mehr, jedoch besteht eine Beinverkürzung von 1 1/2 cm. Bei dem anderen Patienten zeigte sich bei der letzten Röntgenkontrolle, wohl als Folge der mangelnden Entlastung, ein pilzförmig umgestalteter Hüftkopf im Sinne einer sekundären Arthrosis deformans (Fall 7).

Pseudarthrose und Coxa vara behandeln RATLIFF (31), L. BÖHLER (5) und McDOUGALL (26) erfolgreich mit der subtrochantären Osteotomie. RATLIFF mußte diese Operation in 10 Fällen ausführen, wobei nur 2 Kinder ein schlechtes Resultat mit totalem Kopf- und Halszusammenbruch hatten. Bei dem einen Patienten mit einer Coxa vara in der vorliegenden Zusammenstellung wurde ebenfalls eine subtrochantäre Osteotomie durchgeführt (Fall 5). Ein Spätresultat liegt nicht vor.

Bei der Behandlung der kindlichen Schenkelhalsfraktur sind die exakte Reposition, die absolute Ruhigstellung, sehr lange Entlastung und jahrelange regelmäßige Kontrollen, um mögliche Komplikationen zu vermeiden bzw. rechtzeitig zu erkennen, von ausschlaggebender Bedeutung. Über das therapeutische Vorgehen muß von Fall zu Fall entschieden werden. Die aufgeführten Behandlungsrichtlinien sind nur als Orientierungshilfen zu werten, zumal die veröffentlichten Fallzahlen zu klein sind, als daß sich aus ihnen statistisch gültige Folgerungen ableiten ließen.

Aufgrund der vorliegenden Ergebnisse aus dem eigenen Krankengut und der Literatur läßt sich vielleicht sagen, daß in der Regel alle Frakturen mit kurzen Fragmenten und/oder erheblicher Dislokation einer operativen Behandlung zugeführt werden sollten, zumal heute diese therapeutische Möglichkeit für das Kind nahezu risikolos geworden ist.

Fall 1. Erika D. :

Das 12jährige Mädchen war während eines Besuchs in Frankreich von einem Baum gefallen. Danach konnte das Kind wegen starker Schmerzen in der Hüfte nicht mehr laufen. Bei der Aufnahme in der Mainzer Universitätsklinik wurde röntgenologisch eine transzervikale, dislozierte Schenkelhalsfraktur in Varusstellung gesichert. In Allgemeinnarkose erfolgte Reposition und Fixation mit einem Dreilamellennagel. Außerdem wurde für 10 Wochen ein Beckengipsverband angelegt. 12 Wochen nach der Operation knöcherner Durchbau der Fraktur. Nagelentfernung 6 Monate post operationem. Das Mädchen war zu diesem Zeitpunkt völlig beschwerdefrei. Zu weiteren Kontrolluntersuchungen ist die Patientin nicht mehr erschienen.

Fall 2. Hannelore E.:

Das 6 Jahre alte Mädchen war aus einem Fenster im 1. Stock gestürzt und wurde wegen geringer Beschwerden im Kniegelenk (!) erst am nächsten Tag zur Untersuchung gebracht.
Die Röntgenaufnahme ergab eine zervikotrochantäre Schenkelhalsfraktur li. ohne Dislokation (Abb. 1a). Nach 8-wöchiger Ruhigstellung im Beckengips war die Fraktur knöchern durchgebaut, und das Kind durfte vorsichtig belasten (Abb. 1b u.c). Die 12-Jahreskontrolle zeigte eine komplikationslos verheilte Fraktur. Ungehinderte Beweglichkeit im linken Hüftgelenk (Abb. 1d u.e).

Abb. 1 a-e

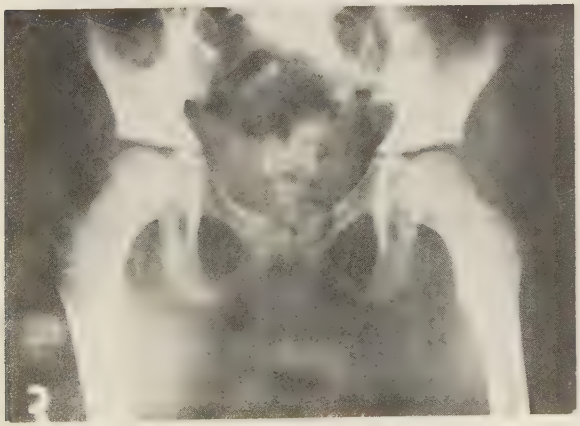

a. (ap) Zervikotrochantäre Schenkelhalsfraktur li.

(Fall 2)

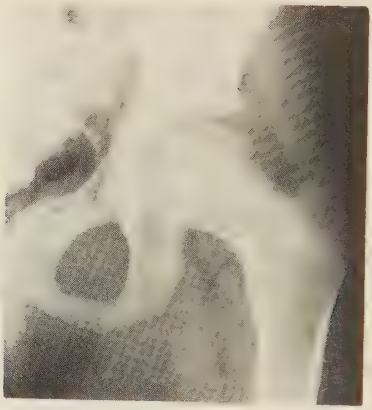

b

c

b. u. c. (ap u. Lauenstein) Knöcherner Durchbau nach 8 Wochen

(Fall 2)

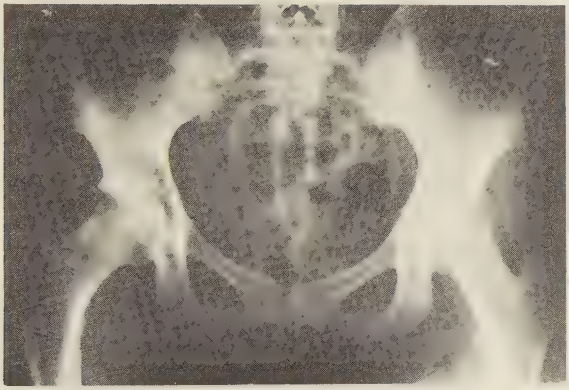

d



e

d. u. e. (ap u. Lauenstein) 12-Jahres-Kontrolle: Komplikationslos verheilte Schenkelhalsfraktur, gutes anatomisches u. funktionelles Ergebnis

Fall 3. Peter H. :

Der 14jährige Junge war mit seinem Fahrrad gestürzt und konnte danach das li. Bein nicht mehr belasten. Bei der Aufnahme röntgenologischer Nachweis einer pertrochantären, nicht dislozierten Schenkelhalsfraktur li. (Abb. 2a u.b). Therapeutisch wurde konservativ mit Drahtextension für insgesamt 6 Wochen vorgegangen. 10 Wochen nach dem Unfall durfte der Junge erstmalig belasten, nachdem das Röntgenbild knöchernen Durchbau der Frakturlinie gezeigt hatte (Abb. 2c).

Zu weiteren Kontrolluntersuchungen ist der Junge nicht mehr erschienen.

Abb. 2 a-c

a

b

a. u. b. (ap u. Lauenstein) Pertrochantäre, nicht dislozierte Schenkelhalsfraktur li. Auffallende Kalkarmut, Längsfissur im proximalen Oberschenkelschaft

(Fall 3)

c. (ap) 8-Wochen-Kontrolle: Gutes anatomisches Ergebnis

Fall 4. Rolf W. :

Der 9 Jahre alte Junge war bei einem Fußballspiel auf die re. Hüfte gestürzt. Röntgenologisch zeigte sich eine transzervikale Fraktur re. ohne Dislokation der Fragmentenden (Abb. 3a). Die Behandlung erfolgte mit Beckengipsverband für 16 Wochen (!), da die Kallusbildung stark verzögert gewesen war. 11 Jahre nach dem Unfall war die Beweglichkeit im re. Hüftgelenk vollkommen frei und die Fraktur knöchern in achsengerechter Stellung durchgebaut (Abb. 3b u.c).

Abb. 3 a-c

a. (ap) Transzervikale Schenkelhalsfraktur re.

(Fall 4)

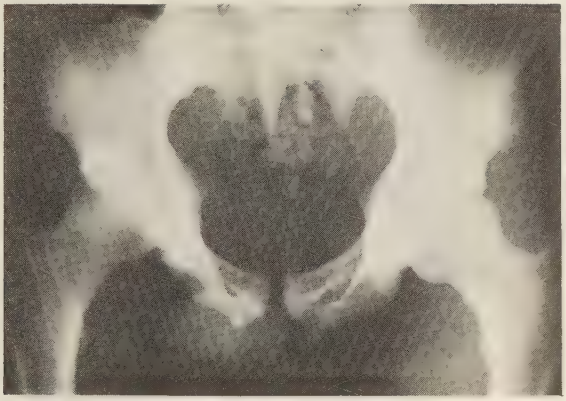

b

c

b. u. c. 11-Jahres-Kontrolle (ap u. Lauenstein): Fraktur in achsengerechter Stellung knöchern durchgebaut

Fall 5. Norbert B.:

Der 14jährige Junge war beim Fußballspielen mit der li. Hüfte gegen einen Torpfosten geprallt und mußte danach das Spielfeld mit erheblichen Beschwerden hinkend verlassen. Seinen Eltern verheimlichte der Junge den Unfall, da er befürchtete, nicht mehr spielen zu dürfen. So waren bei der Aufnahme in die Klinik bereits 3 Wochen vergangen. Röntgenologisch handelte es sich um eine transzervikale Schenkelhalsfraktur mit Varisierung (Abb. 4a u.b). 10 Wochen wurde mit einer Pflasterextension behandelt. Da nach Ablauf dieser Zeit die Varusfehlstellung weiterhin bestand (Abb. 4c), wurde eine subtrochantäre Osteotomie durchgeführt. Die Viernsteinschrauben wurden 9 Monate nach der Operation entfernt. Bei der Entlassung war der Junge vollkommen beschwerdefrei, zu weiteren Nachuntersuchungen ist er nicht mehr erschienen.

Abb. 4 a-d



a

b

a u. b (ap u. Lauenstein) Transzervikale Schenkelhalsfraktur mit Varisierung der Fragmentenden

(Fall 5)

c (ap) Ausheilung der Fraktur in Varusfehlstellung nach 12-wöchiger Pflasterextension

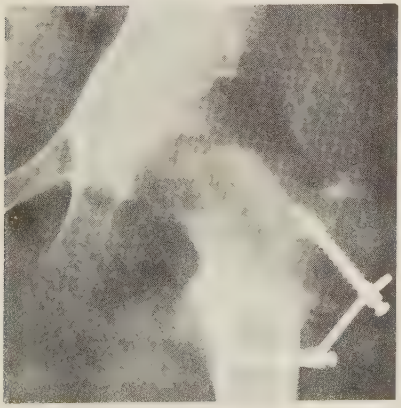

d (ap) Zustand nach subtrochantärer Osteotomie mit Viernsteinschrauben 6 Monate nach der Operation

Fall 6. Barbara M.:

Das 13jährige Mädchen war von einer Fuhrrolle gestürzt und hatte sofort starke Schmerzen im li. Oberschenkel. Die Untersuchung ergab eine pertrochantäre Adduktionsfraktur des li. Schenkelhalses (Abb. 5a u.b). In Narkose erfolgte Reposition der Fraktur und Ruhigstellung im Beckengipsverband. Nach 12 Wochen knöcherner Durchbau der Fraktur und erste vorsichtige Belastungsversuche. 4 Monate später mußte das Kind erneut stationär aufgenommen werden, da stark schmerzhafte Bewegungseinschränkung im li. Hüftgelenk bestand. Es war zur Kopfnekrose mit erheblichen Kopfeinbrüchen gekommen (Abb. 5c). Nunmehr mußte eine valgisierende Derotationsosteotomie durchgeführt werden. Anschließend erfolgte Entlastung mit der Thomasschiene für 1 1/2 Jahre. Bei der Nachuntersuchung - 5 Jahre nach dem Unfall - war das li. Bein gegenüber dem re. um 1 1/2 cm verkürzt, und es bestand geringgradige Einschränkung von Innenrotation, Abduktion und Flexion. Röntgenologisch zeigte sich eine Valgusstellung des Schenkelhalses und glatte Kopfkontur (Abb. 5e,f).

Abb. 5 a-f

a

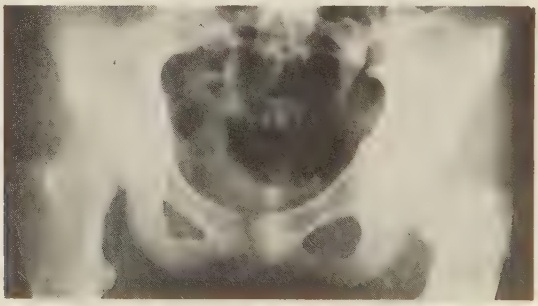

b



a u.b (ap u. Lauenstein) Stark dislozierte Adduktionsfraktur des li. Schenkelhalses

(Fall 6)



c (ap) 4-Monate-Kontrolle: Zeichen einer Kopfnekrose mit Kopfeinbrüchen.

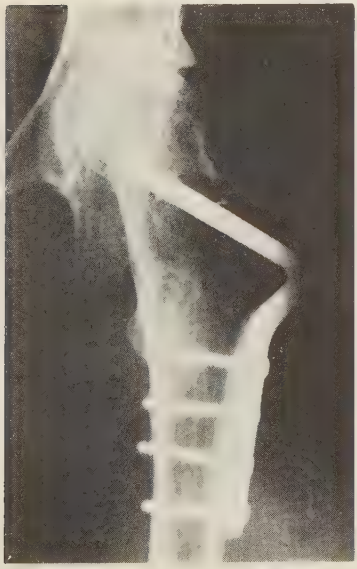

d (ap) 8 Monate nach valgisierender Derotationsosteotomie und Entlastung mit der Thomasschiene Revitalisierung des Kopfes.

(Fall 6)

e



f

e u. f (ap u. Lauenstein) 5-Jahres-Kontrolle: Mit Ausnahme einer kleinen Stufenbildung im lateralen Anteil zeigt der Hüftkopf glatte Konturen. Valgusstellung des Schenkelhalses

Fall 7. Ingo Heinz A.:

Der 9jährige Junge war als Radfahrer von einem PKW angefahren worden und hatte sich neben einer Schädelimpressionsfraktur und einer linksseitigen Knieverletzung eine transepiphysäre Schenkelhalsfraktur re. mit Luxation des Hüftkopfes nach hinten oben und eine Impressionsfraktur der re. Hüftpfanne im Sinne einer zentralen Luxation zugezogen (Abb. 6a u.b). Die Fraktur wurde in Narkose gestellt und mit 3 Spickdrähten fixiert (Abb. 6c). Entfernung der Spickdrähte nach 15 Wochen. Trotz Entlastung mit einer Thomasschiene stellten sich nach 6 Monaten die ersten Zeichen einer beginnenden Kopfnekrose röntgenologisch dar (Abb. 6d u.e). Therapeutisch wurde weiterhin mit Entlastung der erkrankten Hüfte mittels der Thomasschiene vorgegangen. 4 Jahre nach dem Unfall ist der re. Hüftkopf pilzförmig umgestaltet, das re. Bein um 1 cm verkürzt und Innen- wie Außenrotation eingeschränkt (Abb. 6f u.g).

(Abb. 6 a-g)

a

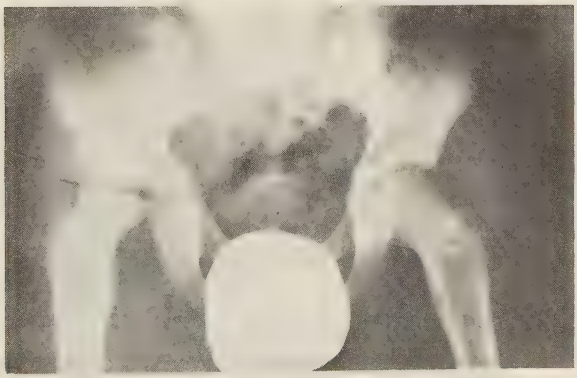



a u. b (ap u. seitlich) Unfallbilder: Transepiphysäre Fraktur re. mit Luxation des Hüftkopfes nach hinten oben und zentraler Impressions-

(Fall 7)

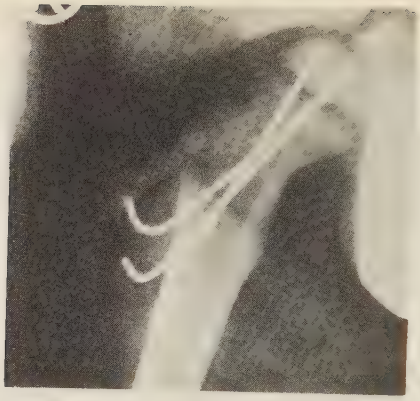

c (ap) Zustand nach Reposition und Spickdrahtfixation

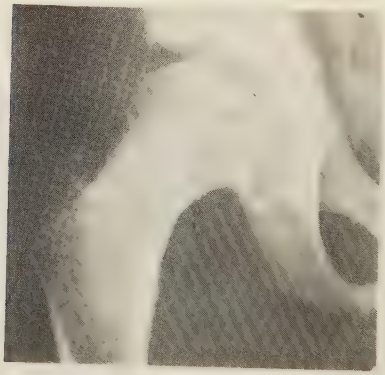

d (ap) 6 Monate nach dem Unfall subkortikale Aufhellung am re. Femurkopf

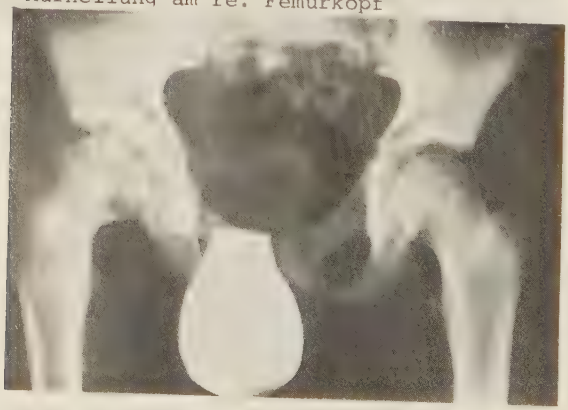

e (Beckenübersicht) Nach einem Jahr unregelmäßige Konturierung des re. hinteren Pfannendaches und fortgeschrittene zystische Aufhellungen

(Fall 7)

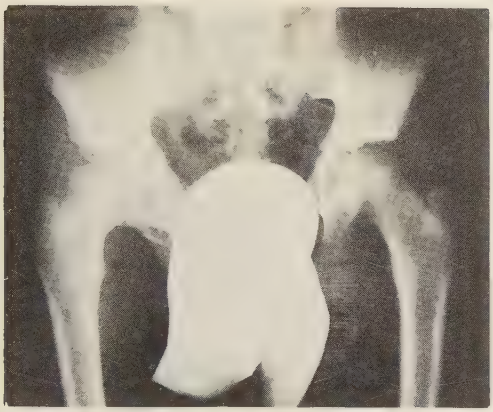

f



g

f u. g Zustand nach Kopfnekrose mit pilzförmiger Umgestaltung des Kopfes

Fall 8. Jürgen S.:

Es handelt sich hier um eine geburtstraumatische Schenkelhalsfraktur re. Unter der Geburt war der re. Fuß neben dem Kopf des Kindes gelagert gewesen. Der Fuß wurde wieder nach oben geschoben und das Kind anschließend mit einer Zange entbunden. Nach der Geburt kam es dann sofort zu einer starken Anschwellung im Bereich des re. Oberschenkels. Röntgenologisch konnte eine transepiphysäre Schenkelhalsfraktur mit Luxation des Hüftkopfes nachgewiesen werden (Abb. a). Durch wochenlange Ruhigstellung (6 Wochen) mittels Spreitzwicklung kam es zur Abschwellung. Schon in den ersten Tagen entwickelte sich reichlich Kallus (Abb. 7 b u.c). Bei der Entlassung war die Beweglichkeit im re. Hüftgelenk voll wiederhergestellt. Die Nachuntersuchung 4 Jahre später ergab eine komplikationslos abgeheilte Schenkelhalsfraktur, der Junge war vollkommen beschwerdefrei (Abb. 7d u.e).

Abb. 7 a-e



a (Beckenübersicht) Transzervikale Schenkelhalsfraktur re. mit Luxation.

(Fall 8)

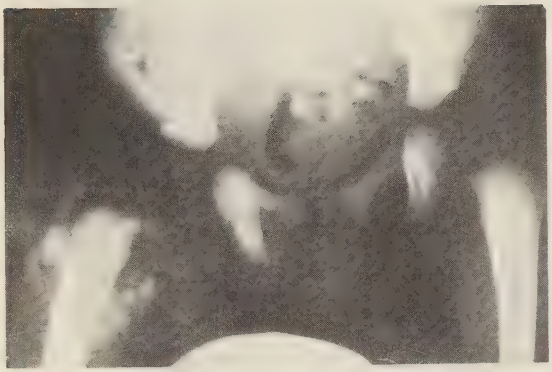

b (ap) 7 Tage später schon deutliche Kallusbildung; die Luxation besteht noch



c (ap) Rosettenförmige Kallusbildung

(Fall 8)

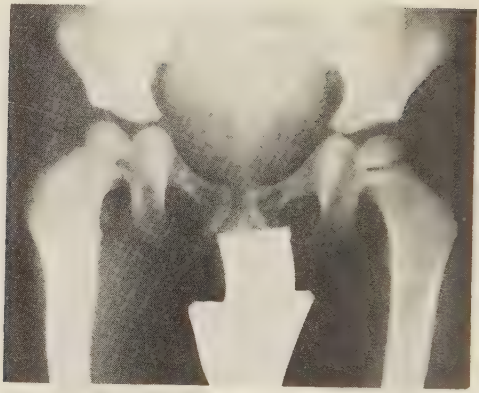

d

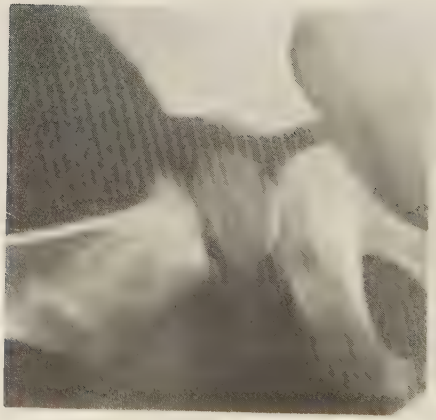

e

d u. e (ap u. Lauenstein) 4 Jahre später normale anatomische Verhältnisse. Im Bereich der Epiphysenlinie eine kleine Randzacke

Fall 9. Michael D.:

Der 13jährige Junge war von einem Schulkameraden von einer Treppe heruntergestoßen worden und hatte sich dabei eine transzervikale Schenkelhalsfraktur re. zugezogen (Abb. 8a). Zunächst wurde mit einem Calcaneus-Draht extendiert und dann, da sich die Fraktur auf diese Weise nicht stellen ließ, die Fixation mit 3 AO-Schrauben durchgeführt (Abb. 8b). 8 Wochen später wurden die Schrauben wieder entfernt, nachdem Röntgenkontrollen festen knöchernen Durchbau gezeigt hatten. 20 Wochen nach dem Unfall durfte der Junge erstmalig belasten. Bei der Nachuntersuchung 2 Jahre später bestand völlige Beschwerdefreiheit, das re. Bein war um 1 cm verkürzt.

Abb. 8 a-d

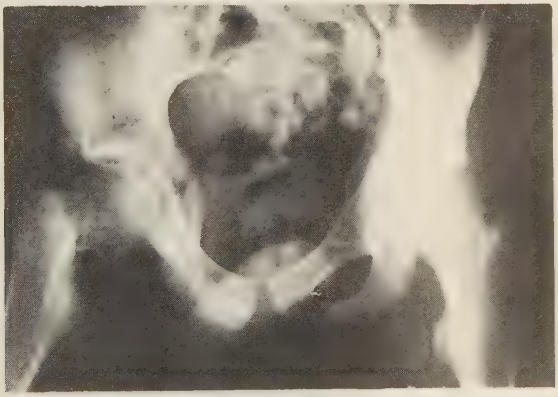

a (ap) Transzervikale Adduktionsfraktur re.

b

(ap) Zustand nach operativer Versorgung der Fraktur mit 3 AO-Schrauben

(Fall 9)

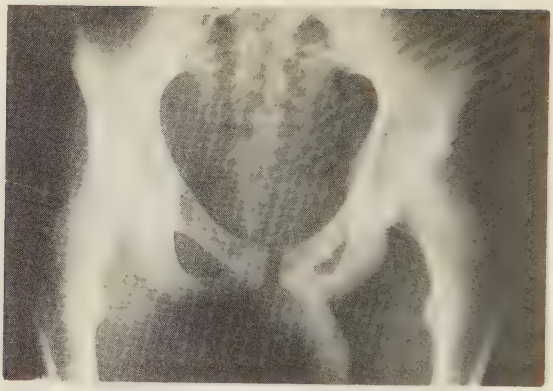

c



d

c u. d (ap u. Lauenstein) Kontrolluntersuchung nach 2 Jahren: Normale anatomische Verhältnisse

Fall 10. Jürgen R.:

Der 4 Jahre alte Junge war in ein Auto gelaufen und war sofort bewußtlos. Angiographisch wurde ein Mantelerguß festgestellt. Die pertrochantäre Schenkelhalsfraktur mit Dislokation wurde mit einer Extension versorgt (Abb. 9a u.b). 4 Tage nach dem Unfall kam es akut zu einem Herz- und Atemstillstand, der nicht mehr behoben werden konnte.

Abb. 9 a-b

a

b

a u. b (ap u. Lauenstein) Pertrochantäre Schenkelhalsfraktur mit Dislocatio ad peripheriam et longitudinem

Fall 11. Rainer N.:

Der 4jährige Junge war beim Spielen in ein Auto gelaufen. Zunächst standen eine schwere Contusio cerebri sowie ein stumpfes Thorax- und Bauchtrauma im Vordergrund, so daß die pertrochantäre Schenkelhalsfraktur erst 3 Tage später entdeckt wurde (Abb. 10 a). Die Reposition und Ruhigstellung erfolgte durch eine Drahtextension, 4 Wochen später wurde ein Beckengipsverband angelegt. Nach 12 Wochen zeigte die Fraktur guten knöchernen Durchbau,und der Junge durfte das Bein erstmalig belasten (Abb. 10d). Da der Unfall zu kurz zurückliegt, kann über den weiteren Verlauf der Fraktur noch nichts Endgültiges ausgesagt werden.

Abb. 10 a-d

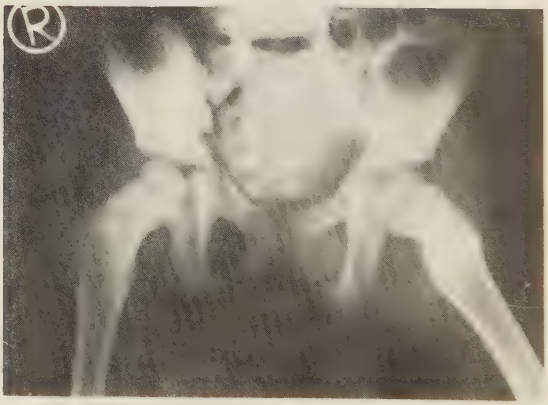

a (Beckenübersicht) Pertrochantäre Schenkelhalsfraktur li. mit Varusabweichung

(Fall 11)

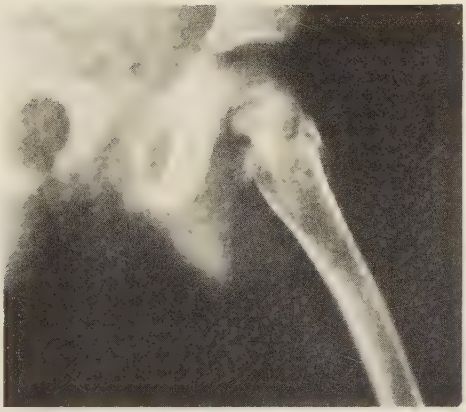

b

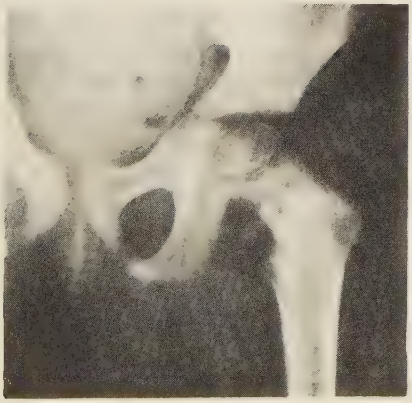

c

b u. c (ap u. Lauenstein) 4-Wochen-Kontrolle: Beginnende Kallusbildung und achsengerechte Stellung

(Fall 11)



d (Beckenübersicht) 12-Wochen-Kontrolle: Knöcherner Durchbau der Fraktur, achsengerechte Stellung

Tab. I : ANZAHL DER FÄLLE IN DER LITERATUR

(Veröffentlichungen von Einzelbeobachtungen wurden nicht aufgeführt)

AUTOR	JAHR	FALLZAHL
HESSE	1906	10
SCHWARZ	1914	5
COLONNA	1929	18
ZUR VERTH	1935	11
WILSON	1940	10
CARRELL et al.	1941	10
ALLENDE et al.	1951	8
INGRAM et al.	1953	24
GREEN	1953	8
SULLIVAN	1953	12
MATTNER	1957	2
EHALT	1958	6
DURBIN	1958	11
KREBS et al.	1960	5
FLACH et al.	1961	8
RATLIFF	1962	71
KITE	1962	35
IMHÄUSER	1963	6
JUNGBLUTH et al.	1968	11

Tab. II : UNFALLMECHANISMUS

ART DES UNFALLS	ANZAHL DER FÄLLE
I. Schweres Trauma	6
a. Verkehrsunfälle	4
b. Sturz aus großer Höhe	2
II. Mäßig schweres Trauma	4
a. Sport (Sturz auf die Hüfte)	2
b. Sturz von einer Treppe	1
c. Sturz von einer Fuhrrolle	1
III. Geburtstraumatische Verletzung	1

Tab. III : LOKALISATION DER FRAKTURLINIE

LOKALISATION	ANZAHL DER FÄLLE
transepiphysär	2
transzervikal	4
zervikotrochantär	1
pertrochantär	4

VII. Z U S A M M E N F A S S U N G

Von 1958-1970 wurden an der Chirurgischen Universitätsklinik Mainz 11 Kinder mit Schenkelhalsfrakturen behandelt. Dabei handelte es sich um 6 mediale und 5 laterale Brüche. Zu seiner Entstehung bedarf der Schenkelhalsbruch im Kindesalter erheblicher Gewalteinwirkung, wie Sturz aus großer Höhe oder Verkehrsunfall. Die Diagnose kann in der Regel aus den Symptomen Außenrotation, Verkürzung und Belastungsunfähigkeit der betroffenen unteren Extremität leicht gestellt werden, doch muß auch bei alleinigen Schmerzen im Kniegelenk an die Möglichkeit einer Schenkelhalsfraktur gedacht werden.

Im Hinblick auf die Häufigkeit der Komplikationen wurden die aseptische Kopfnekrose, die Coxa vara und die Pseudarthrose besonders diskutiert und dabei auf die unterschiedlichen Durchblutungsverhältnisse des proximalen Femurendes des Erwachsenen und des Kindes eingegangen. Obwohl jede Schenkelhalsfraktur in diesem Alter von einer aseptischen Kopfnekrose bedroht ist, geht dieser Komplikation meist ein sehr schweres Trauma voran, welches zu einer Unterbrechung der Gefäßversorgung des proximalen Femurendes führen kann. Eine Kopfnekrose wurde in dieser Zusammenstellung 2mal gefunden. In beiden Fällen war die einwirkende Gewalt so stark gewesen, daß es zu einer erheblichen Dislokation der Fragmentenden gekommen war. Eine Abhängigkeit von der Therapieform konnte nicht nachgewiesen werden. Die Entstehung einer Coxa vara, die einmal beobachtet wurde, wird in ungenügender Reposition und Fixation gesehen. Pseudarthrosen traten bei keinem Kind auf und sind wohl auch in diesem Alter eine Rarität .

Die Untersuchungen ergaben, daß die Behandlung der nicht dislozierten Schenkelhalsfrakturen kein besonderes Problem darstellt, da bei allen Kindern mit diesem Frakturtyp in anatomischer und funktioneller Hinsicht gute Ergebnisse erzielt werden konnten.

Konservatives Vorgehen mit Beckengips ist in diesen Fällen angezeigt.

Eine Ausnahme bilden lediglich die nicht dislozierten transepiphysären Frakturen, die einer primär operativen Behandlung mit Spickdrähten zugeführt werden sollten, ähnlich wie die Epiphysiolysis capitis femoris. Bei der dislozierten Fraktur wird an Hand der eigenen Ergebnisse und der Literatur die primäre Osteotomie mit KNOWLES-Nägeln oder Winkelplatte empfohlen, denn mit konservativen Mitteln läßt sich nur in den seltensten Fällen eine erreichte Reposition halten. So zeigten alle konservativ behandelten Kinder aus dieser Serie bei der Nachuntersuchung schlechte Ergebnisse. Besonders hervorgehoben wird die Notwendigkeit der exakten Reposition, die absolute Ruhigstellung, die sehr lange Entlastung für mindestens 3 Monate und regelmäßige Langzeit-Kontrollen, um mögliche Komplikationen rechtzeitig erkennen zu können.

Es wurde der seltene Fall einer geburtstraumatischen, transepiphysären Schenkelhalsfraktur besonders hervorgehoben, da im Gegensatz zu der relativ schlechten Prognose dieser Fraktur im Kindesalter hier eine erstaunliche Fähigkeit zur spontanen Ausheilung besteht. Das Kind, das über 6 Wochen mit Spreizwicklung behandelt worden war, zeigte 4 Jahre später eine komplikationslos abgeheilte Fraktur.

L I T E R A T U R V E R Z E I C H N I S

1. ALLENDE, G. u. L.G. LEZAMA: Fractures of the neck in children. A clinical study. J.Bone Jt.Surg. 33-A, 387 (1951)

2. AUFRANC, O.E., W.N. JONES u. W.H. HARRIS: Fracture of the neck of the femur in a child. Jama 182, 348 (1962)

3. BLOUNT, W.P.: Knochenbrüche bei Kindern. Deutsche Übersetzung von K.A. Müller. Stuttgart 1957

4. BÖHLER, J.: Wiederherstellungschirurgie und Trauma. 4, 75 (1957)

5. BÖHLER, L.: Die Technik der Knochenbruchbehandlung. 12. u. 13. dtsch. Aufl. Wien-Bonn-Bern 1954

6. CARRELL, B. u. W.B. CARRELL: Fractures in the neck of the femur in children with particular reference to aseptic necrosis. J.Bone Jt. Surg. 23, 225 (1941)

7. CHIGOT, P.L. et al.: Fractures of the neck in children. Maroc Medical (Casablanca) 45, 405 (1966)

8. CLAFFEY, T.J.: Avascular necrosis of the femoral head. J.Bone Jt.Surg. 42-B, 802 (1960)

9. COLONNA, P.C.: Fractures of the neck of the femur in children. Amer.J.Surg. 6, 793 (1929)

10. DURBIN, F.C.: Avascular necrosis of the head of femur after undisplaced transtrochanteric fracture of the femur in children J.Bone Jt.Surg. 40-B, 825 (1958)

11. DURBIN, F.C.: Fracture of the femoral neck in children. J.Bone Jt.Surg. 43-B, 174 (1961)

12. DÜBEN, W. u. H. GELBKE: Epiphysendurchnagelungen. Z.Orthop. 87, 108 (1955)

13. EHALT, W.: Verletzungen bei Kindern und Jugendlichen. Stuttgart 1961

14. FLACH, A. u. H. KUDLICH: Kopfnekrosen nach Schenkelhalsfrakturen bei Kindern. Chirurg 32, 383 (1961)

15. FLACH, A. u. H. KUDLICH: Schenkelkopfnekrosen nach traumatischen Hüftluxationen und Schenkelhalsfrakturen Jugendlicher. Zbl.Chir. 87, 860 (1962)

16. GREEN, W.T.: Diskussion zur Arbeit von INGRAM u. BACHYNSKI. J. Bone Jt.Surg 35-A, 886 (1953)

17. HESSE, Über Schenkelhalsbrüche im jugendlichen Alter. Zieglers Beitr. 1905, VII. Suppl., ref. in: Z.Orthop. 15, 191 (1906)

18. HOFFA, A.: Über Schenkelhalsbrüche im kindlichen und jugendlichen Alter. Z.Orthop. 11, 528 (1903).

19. IMHÄUSER, G.: Der Schenkelhalsbruch des Kindes und seine Komplikationen. Arch.orthop.Unfall-Chir. 55, 274 (1963)

20. INGRAM, A.J. u. G. BACHYNSKI: Fractures of the hip in children. J.Bone Jt.Surg. 35-A, 876 (1953)

21. JUNGBLUT, K.-H., R. DAUM u. E. METZGER: Schenkelhalsfrakturen im Kindesalter. Z.Kinderchir. 6, 392 (1968)

22. KITE, J.A., M.W. LOVELL u. F.L. ALLMAN: Fracture of the hip in the young. J.Bone Jt.Surg. 44-A, 1710 (1962)

23. KREBS, H. u. H.J. STREICHER: Frakturen bei Neugeborenen und Kindern. Arch.orthop.Unfall-Chir. 52, 413 (1960)

24. LANGE, M.: Die Gefahr der Pseudarthrosenbildung und Femurkopfnekrose nach Schenkelhals- und Schenkelkopfbrüchen Jugendlicher. Z.Orthop. 57, 531 (1932)

25. MATTNER, H.R.: Schenkelhalsfrakturen im Kindesalter. Arch.orthop.Unfall-Chir. 49, 473 (1957/58)

26. McDOUGALL, A.: Fracture of the neck in childhood. J.Bone Jt.Surg. 43-B, 16 (1961)

27. MOSER, H.: Zur Frage der Nagelung jugendlicher Schenkelhalsbrüche. Wien.klin.Wschr. 1949, 55.

28. NIELSEN, B.: Om Calvé-Perthes sygdom efter fractura colli femoris hos unge og dens betydning for forstaaelsen af de aseptiske Epifysennekrosers patogenese. Hospitalstidende 81, 773 (1938); zit.n. G. ALLENDE u. L.G. LEZAMA

29. NIGST, H.: Spezielle Frakturen- und Luxationslehre. Bd. III. Stuttgart 1964

30. PUTTI, V.: Die operative Behandlung der Schenkelhalsbrüche. Stuttgart 1942

31. RATLIFF, A.H.C.: Fractures of the neck of femur in children. J.Bone Jt.Surg. 44-B, 528 (1962)

32. REHBEIN, F. u. S. HOFMANN: Knochenverletzungen im Kindesalter. Langenbecks Arch.klin.Chir. 304, 539 (1963)

33. RETTIG, H.: Frakturen im Kindesalter. München 1957

34. RIGAULT, P., F. ISELIN, J. MOREAU u. J. JUDET: Fracture of the neck in children (Study of 25 cases). Revue de Chirurgie, Orthopédique et Réparatrice de Appareil Monteur (Paris) 52, 325 (Apr.-May 66)

35. STREICHER, H.J.: Schenkelhalsfrakturen bei Kindern und Jugendlichen. Langenbecks Arch.klin.Chir. 287, 716 (1957)

36. SULLIVAN, R.H.: Diskussion zur Arbeit von INGRAM u. BACHYNSKI. J.Bone Jt.Surg. 35-A, 887 (1953)

37. SCHWARZ, E.: Was wird aus der Schenkelhalsfraktur des Kindes? Beitr.klin.Chir. 88, 125 (1914)

38. SZABÓ, L., G. KAZAR u. J. MANNINGER: Über die Bedeutung der Reposition in der Heilung operierter medialer Varusfrakturen des Schenkelhalses. Chirurg 32, 522 (1961)

39. TRUETA, J. u. M.H.M. HARRISON: The normal vascular anatomy of the femoral head in adult man. J.Bone Jt.Surg. 35-B, 422 (1953)

40. TRUETA, J.: The normal vascular anatomy of the human femoral head during growth. J.Bone Jt.Surg. 39-B, 358 (1957)

41. TUCKER, F.R.: Arterial supply to the femoral head and its clinical importance. J.Bone Jt.Surg. 31-B, 82 (1949)

42. WATSON-JONES, R.: Fractures and Joint Injuries. Vol. II. 4. Aufl. Edinburgh-London 1955

43. WHITMANN, R.: Fractures of the neck of the femur in a child. Med.Rec. 39, 165 (1891)

44. WILSON, J.C.: Fractures of the neck of the femur in childhood. J.Bone Jt.Surg. 22, 531 (1940)

45. ZUR VERTH, M.: Sekundäre Nekrose des Schenkelhalses nach Schenkelhalsbrüchen Jugendlicher. Zbl.Chir. 43, 2349 (1935)

An dieser Stelle erlaube ich mir, Herrn Professor Dr.med. F. Kümmerle für die Übernahme des Korreferates zu danken.

Zu besonderem Dank fühle ich mich Herrn Professor Dr.med. S. Hofmann für die Überlassung des Themas und für seine Ratschläge und seine Unterstützung bei der Fertigstellung der Arbeit verpflichtet.

Die Röntgenbilder wurden mir freundlicherweise vom Röntgenologischen Institut (Direktor: Professor Dr.med. L. Diethelm) zur Verfügung gestellt.

L E B E N S L A U F

Am 13. Juni 1941 wurde ich, Volker Franz Lenner, als Sohn des damaligen Oberarztes der Chirurgischen Abteilung des Städtischen Krankenhauses Mainz, Dr. med. Sepp Lenner und seiner Ehefrau Erna, geb. Puschke, in Mainz geboren.

Die Volksschule besuchte ich von September 1948 bis Dezember 1948 in Hildburghausen/Thür. und von September 1949 bis Juli 1953 in Nördlingen. Von September 1953 bis Juli 1963 war ich Schüler der Oberrealschule mit Gymnasium in Nördlingen, wo ich im Juni 1963 die Reifeprüfung bestand. Die Gymnasialzeit wurde durch einjähriges Krankenlager unterbrochen.

Im WS 1963/64 begann ich mein Medizinstudium an der Friedrich-Alexander-Universität in Erlangen. Dort bestand ich im Oktober 1964 die Naturwissenschaftliche Vorprüfung und im Frühjahr 1966 die Ärztliche Vorprüfung. Das 1. klinische Semester studierte ich weiterhin in Erlangen, und für das WS 1966/67 immatrikulierte ich mich an der Rudolf-Universität in Wien. Ab SS 1967 führte ich mein klinisches Studium an der Johannes Gutenberg-Universität in Mainz fort und bestand dort im Frühjahr 1969 das Medizinische Staatsexamen.

Meine Medizinalassistentenzeit verbrachte ich vom 1.8.69 bis 31.1.1970 an der Chirurgischen Universitätsklinik in Mainz und vom 1.2.70 bis 31.7.1970 auf der Station für interne Notfälle der II. Medizinischen Klinik in Mainz. Die Approbation als Arzt erhielt ich am 31.7.1970.

Seit 1.8.1970 bin ich Assistent an der Chirurgischen Universitätsklinik in Mainz.